

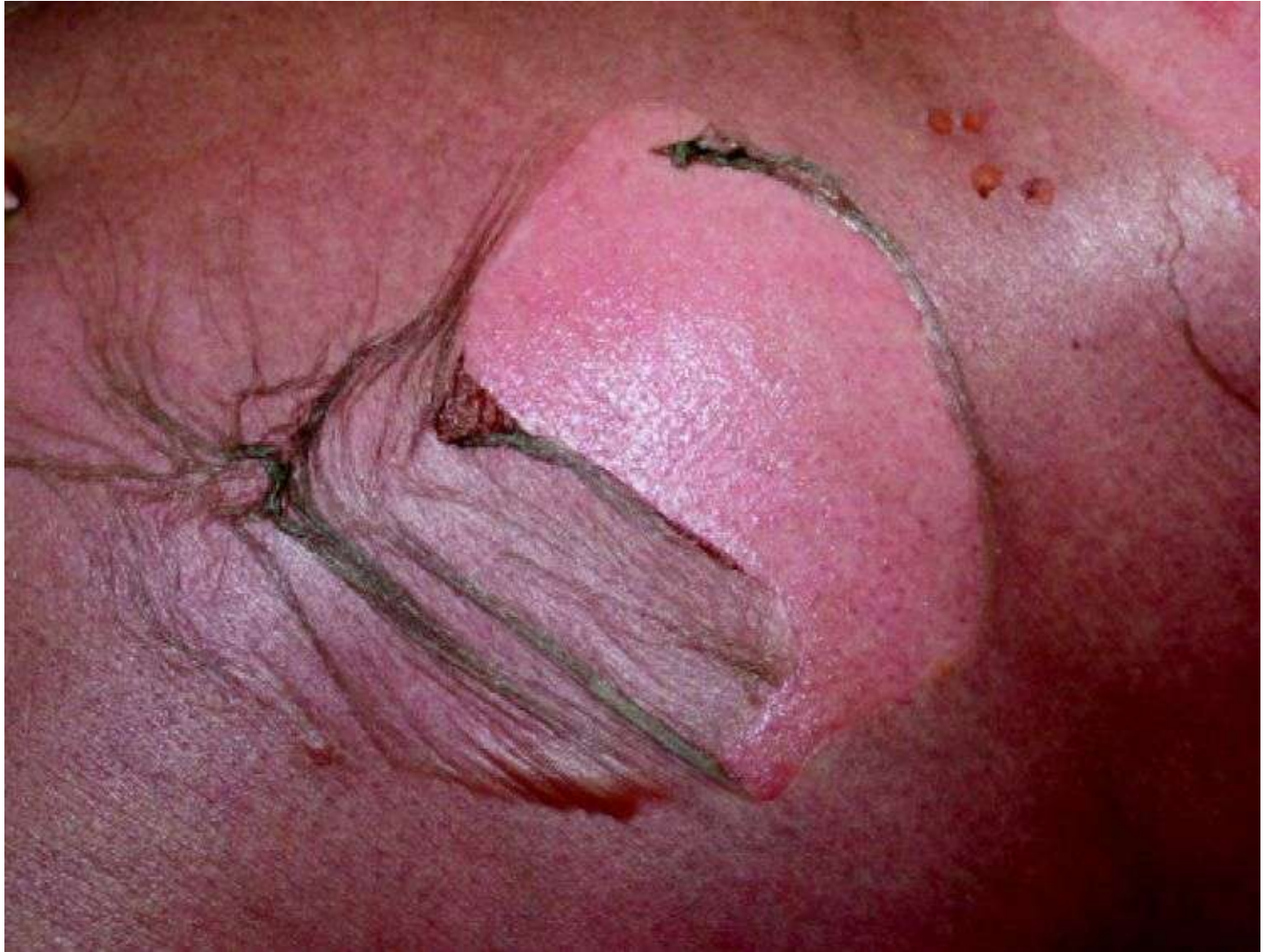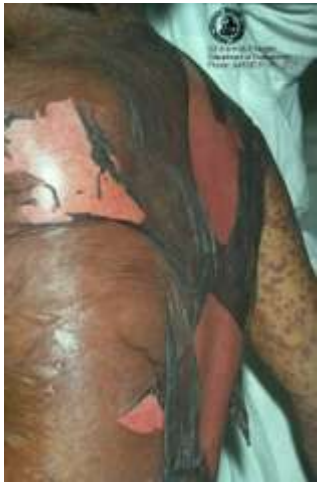Een pil met levensbedreigende gevolgen !

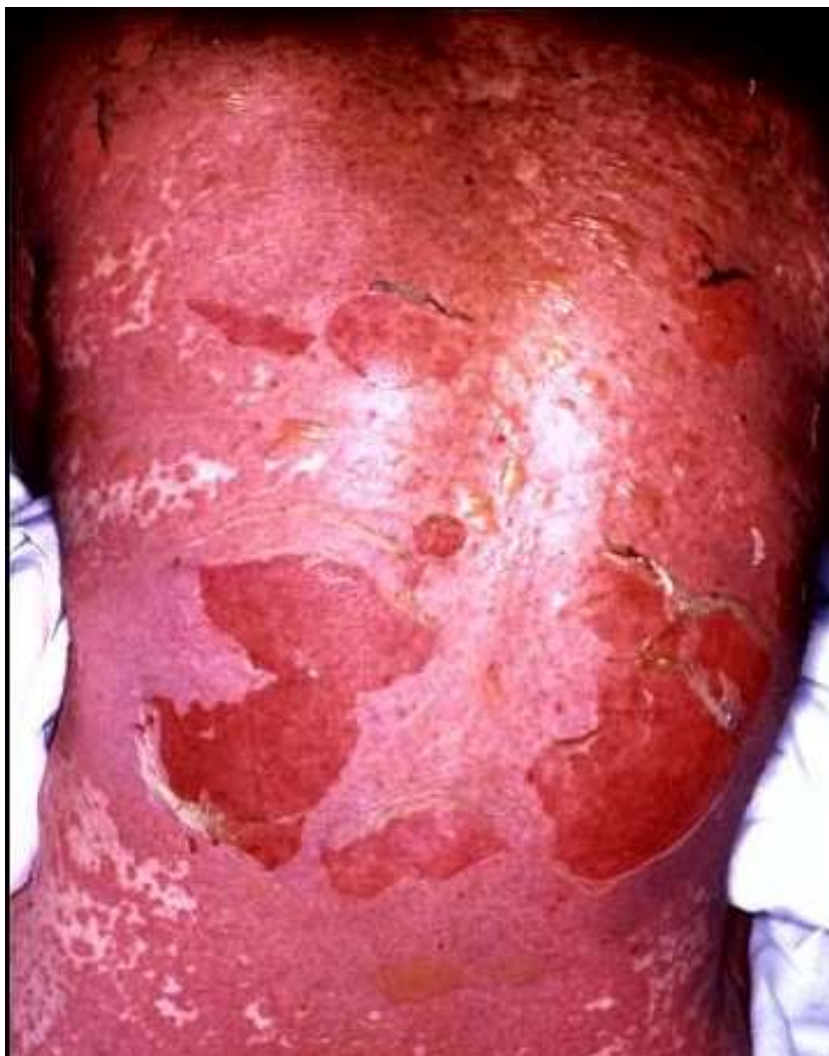*Jacqueline van der Hoek
IC Verpleegkundige ICCU
Thoraxcentrum EMC*

Furadantine

- jonge dame 19 jaar
- Extreme allergische reactie
- **TOXISCHE EPIDERMAL NECROLYSIS (TEN)**
- Aantasting(loslaten) huid + slijmvliezen :
- metabole afwijkingen, sepsis, respiratoire insufficiëntie, multi-orgaan falen, gastro-intestinale bloedingen, blindheid
- Mortaliteit 25-30%
- Schade huid > 45% + ogen en longen
- Bij deze patiënt > 30% + ernstige ARDS

TEN

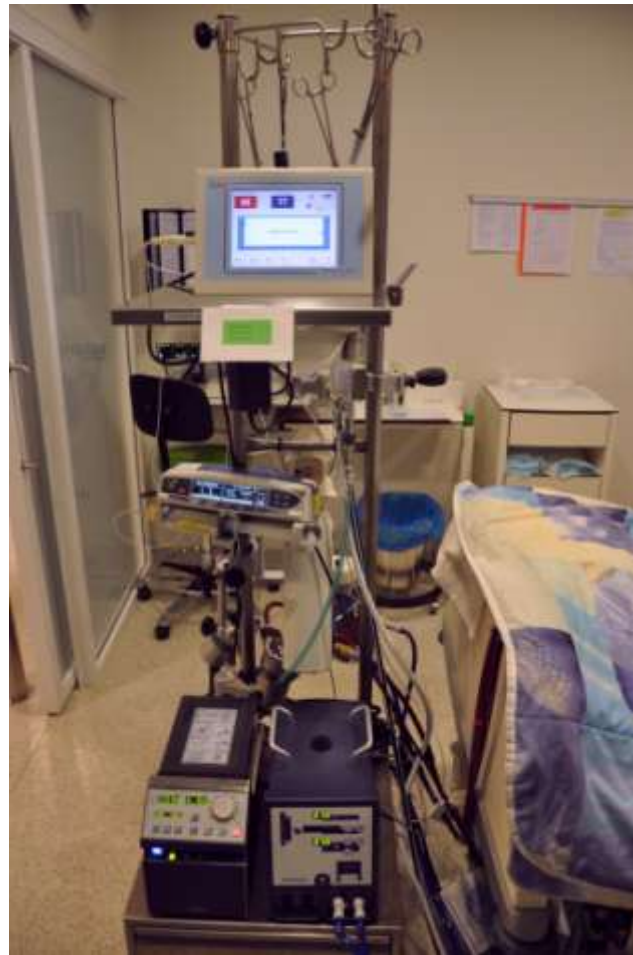



Beloop

- Kort na opname verslechtering:
- Ondersteuning Inotropie ivm Sepsis
- Oplopende beademingsdrukken:
- 100% Fio₂, 18Peep + NO
- Ards
- Pleuravocht waarvoor drainage
- Overplaatsing Iccu /Emc voor ECMO therapie

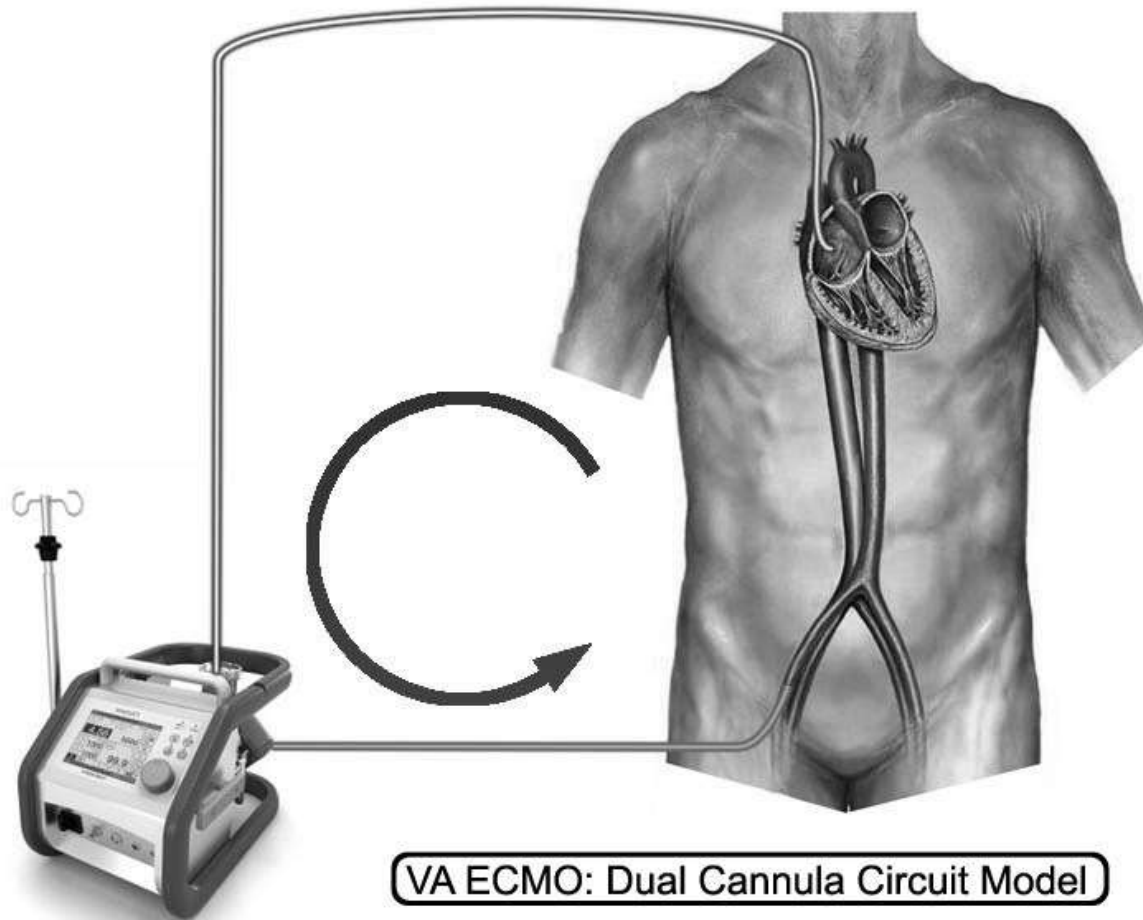
ECMO therapie



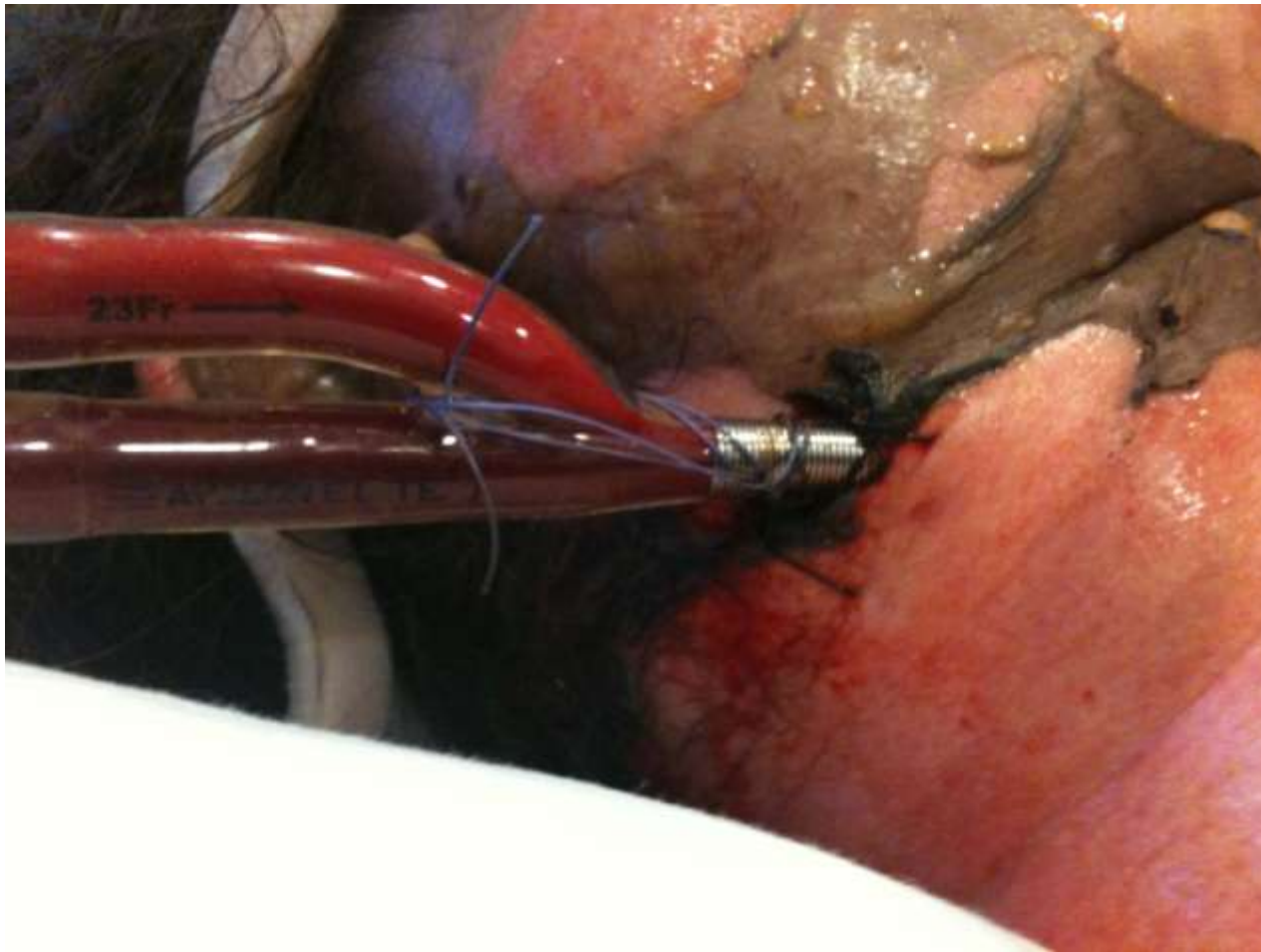
Doel van ECMO therapie

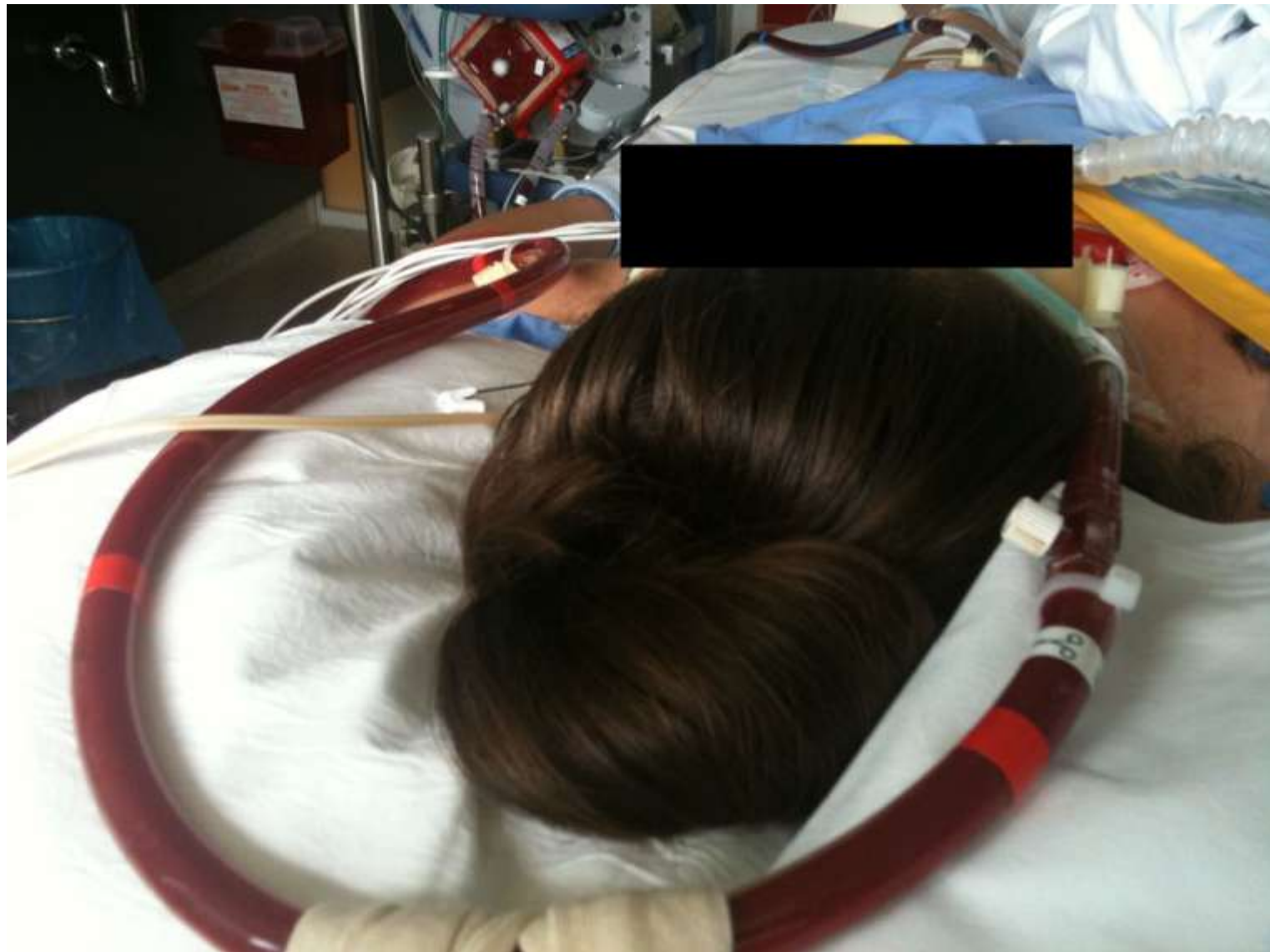- Extra Corporele Membraan Oxygenatie
- Regulatie van de gaswisseling : O₂-PCO₂
- Voorkomen van complicaties bij hogedrukbeademing; Barotrauma, pneumothorax
- Rust leidt tot herstel, 1-4 weken
- Systeem is veno- veneus

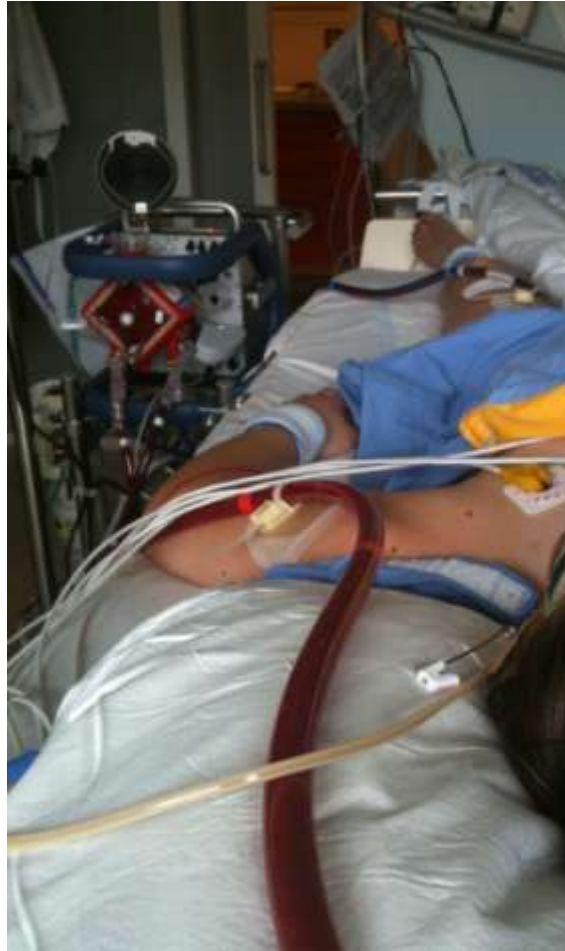Veno - Venous



Veno-Veneus



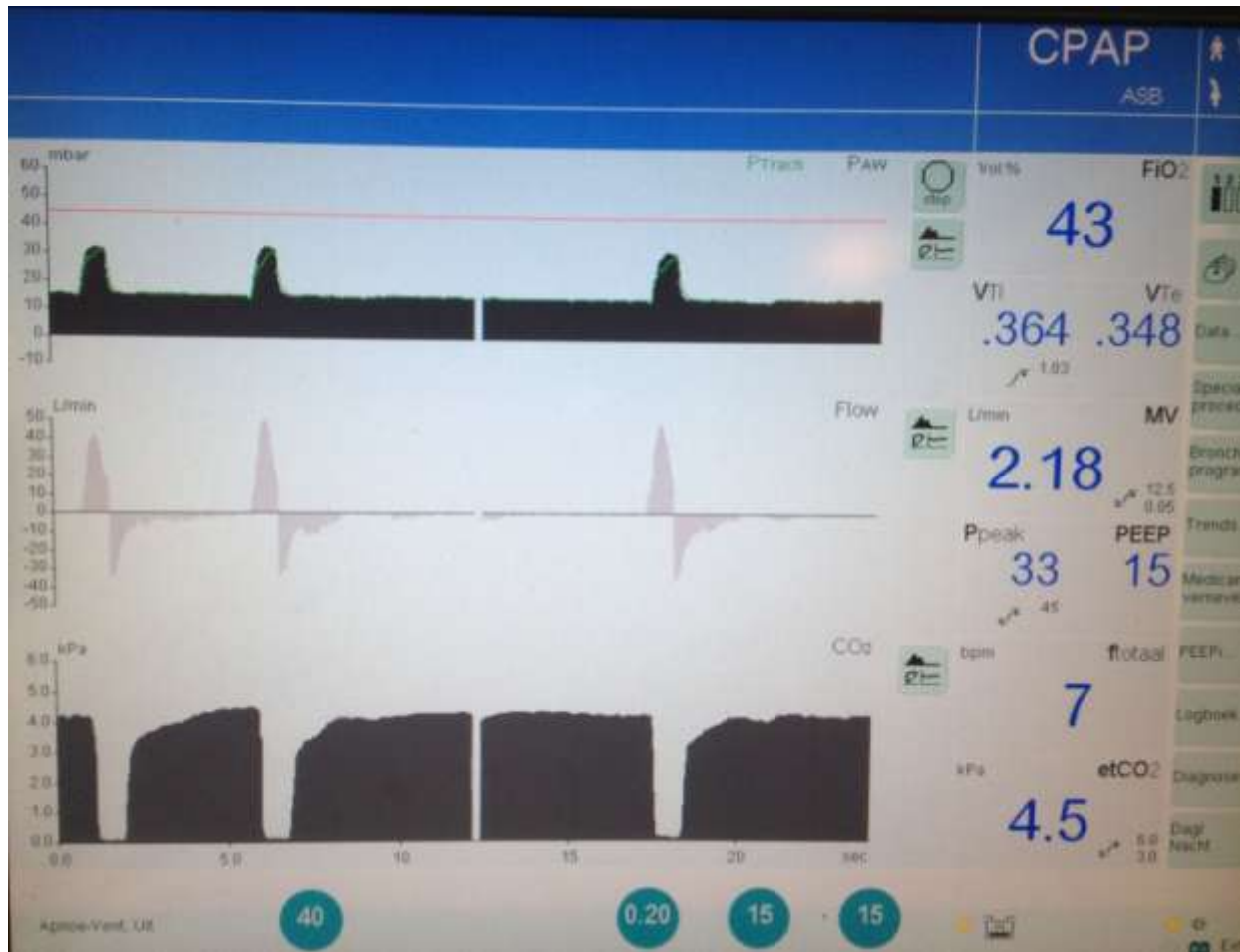



Doel Beademing

- Ondergeschikt aan ECMO
- Behoud van voldoende druk in de longen om atelectasen te voorkomen
- Cpap/Asb, kleine TV, Lage Freq, Laag FIO₂, voldoende peep >10
- Streef SAO₂ > 80%

Cpap/Asb



Beloop

Duur ECMO therapie: 5 dagen

Snel resultaat

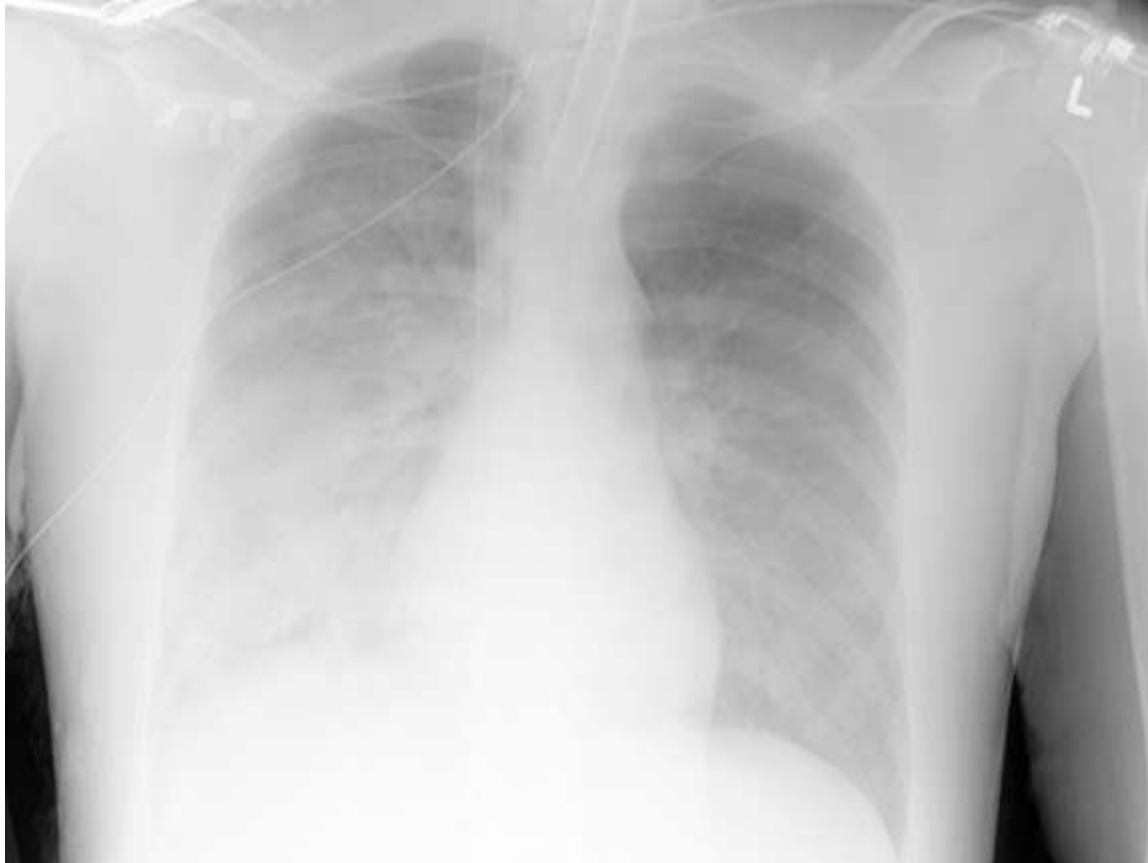Geen complicaties

Weanen: dag 4

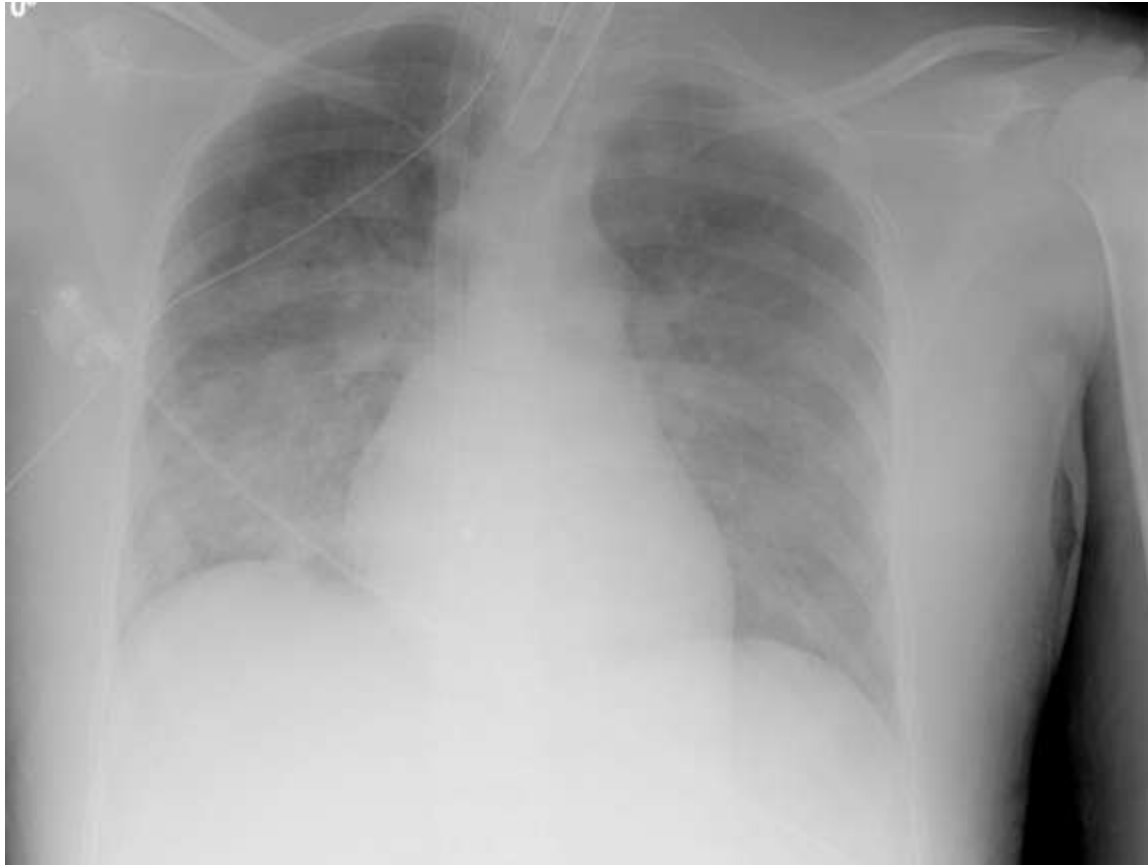Verwijderen Ecmo dag 5

Na 1 week terug naar BWC

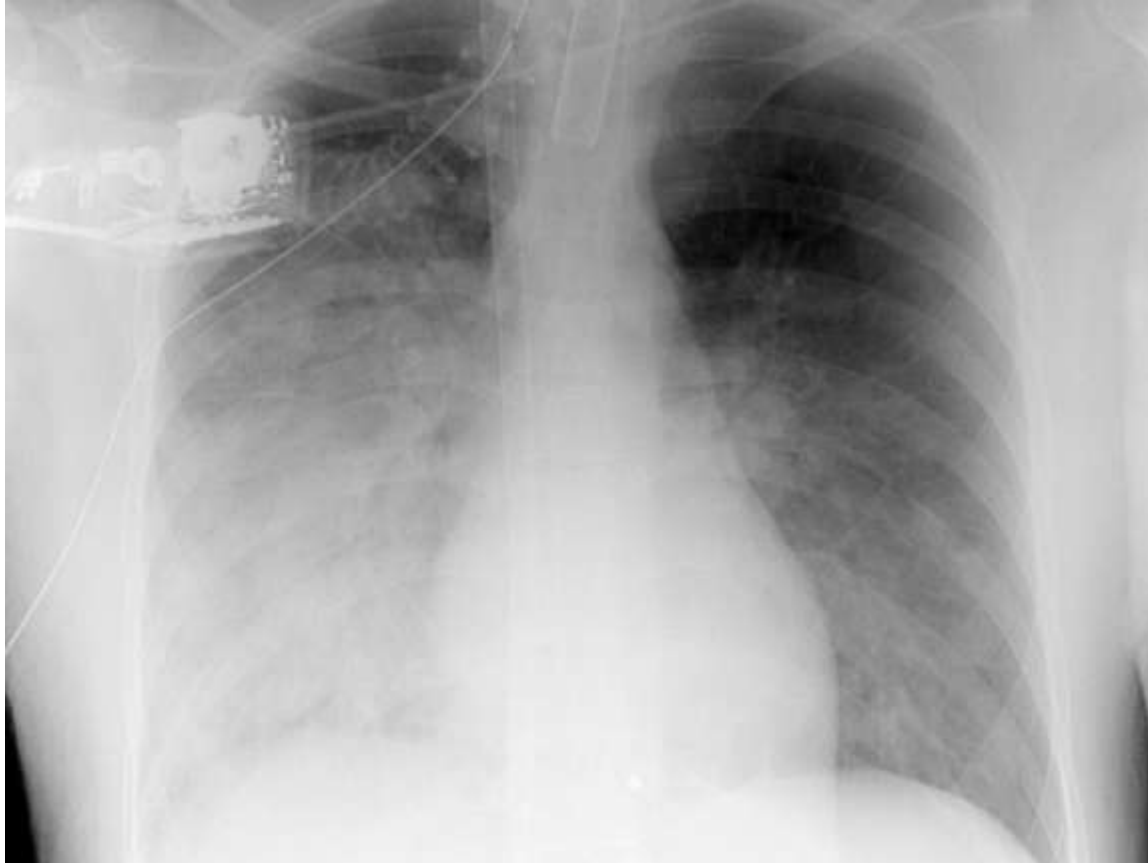Wondverzorging



Xthorax bij aanvang ECMO



Xthorax Halverwege ECMO



Xthorax voor verwijderen ECMO

Samenvatting

- Hoe sneller aan de ECMO, hoe beter
- Vooralsnog in aantal ziekenhuizen
- Wellicht geschikte alternatieven
- Transport met ECMO